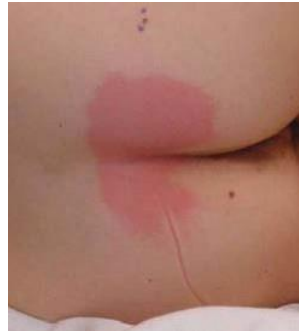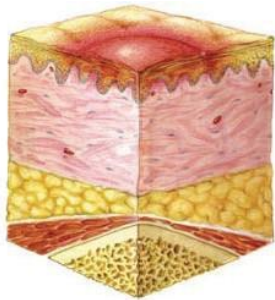


STOPNJE RZP

I. STOPNJA : NEPOBLEDELA RDEČINA

Nepoškodovana koža z rdečino, ki je običajno prisotna v predelih kostnih štrlin. Rdečina je omejena, ob pritisku na rdečino koža ne pobledi oziroma se barva ne spremeni. Prisotne so lahko tudi spremembe barve kože, toplota, oteklina, sprememba konsistence in bolečina. Temno pigmentirana koža nima nujno vidne rdečine, zato RZP težje zaznamo pri temnopoltih posameznikih.



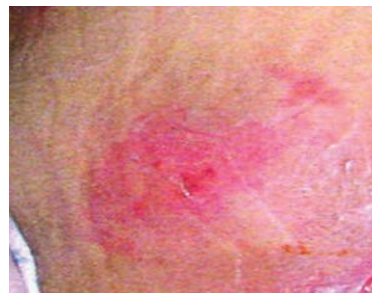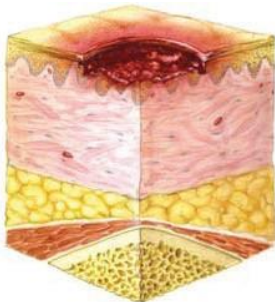
II. STOPNJA: POVRHNA POŠKODBA KOŽE

Zajema poškodbo dermisa. Razjeda se kaže kot plitka odrgnina z rdeče/roza obarvanim dnom brez odmrlega tkiva. Lahko je prisoten mehur, ki je napolnjen s serozno ali serozno-krvavo vsebino.

Razjeda je svetleča, površinska, brez vlažnega tkiva ali hematoma.

Stopnja RZP se ne uporablja za opisovanje poškodbe kože, nastale zaradi lepilnih trakov in obližev, inkontinenčnega dermatitisa in vlažnosti kože, ki povzročata maceracijo.

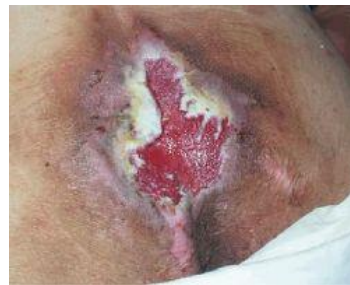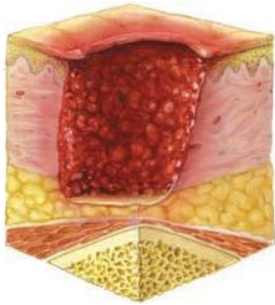
*Hematom kaže na globoko poškodbo tkiva.



III. STOPNJA: POŠKODBA VSEH PLASTI KOŽE

Poškodba vseh kožnih plasti in podkožja, ki sega do mišičnih ovojníc, vendar jih ne zajema. Podkožna maščoba je lahko vidna, vendar pa kost, kita ali mišica niso izpostavljene. Prisotna je vlažna mrtvina, ki ne ovira ocene globine RZP. RZP so lahko žepaste z izpodjedenimi robovi. Globina RZP III. stopnje je odvisna od anatomske lokacije.

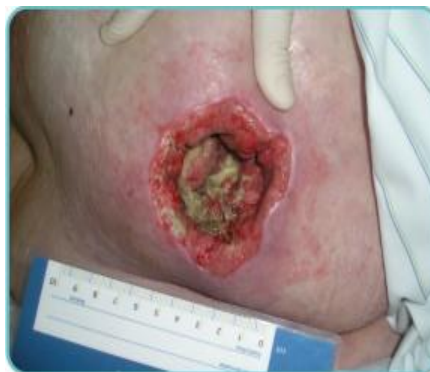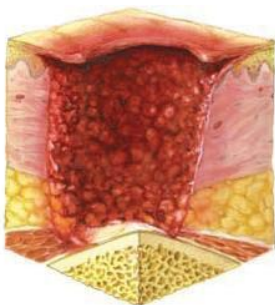Koren nosu, uhlji, zatilje in gležnji nimajo podkožnega tkiva, zato je RZP III. stopnje zelo plitka. V nasprotju s tem pa se lahko na predelih z obsežnim maščobnim tkivom razvijejo izjemno globoke RZP III. stopnje. Kost ali kita ni vidna oziroma neposredno tipljiva.



IV. STOPNJA: POŠKODBA VSEH TKIV

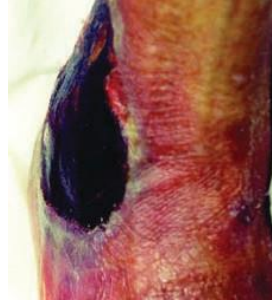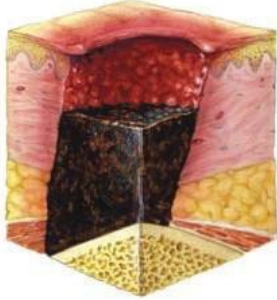Popolna izguba tkiva zajema vse plasti kože, kite in kosti so vidno izpostavljene. Lahko je prisotna vlažna ali suha mrtvina. Razjede so izpodjedene, s sinusi ali žepi v globini.

Globina RZP je zelo odvisna od anatomske lokacije. Na korenu nosu, ušesu, tilniku in gležnju nimamo podkožnega tkiva, zato je RZP zelo plitka. RZP se lahko razširi na mišice ovojnice, kite ali sklepne ovojnice, kar poveča možnost za nastanek osteomielitisa oziroma osteitisa. Izpostavljena kost, kita ali mišica je vidna oziroma neposredno otipljiva.



NEDOLOČLJIVA STOPNJA: GLOBINA NEZNANA

Popolna poškodba kože ali tkiva, pri kateri je dno razjede prekrito z vlažno mrtvino (rumene, kožne, rjave ali črne barve) in/ali suho mrtvino (kožne, rjave ali črne barve). Dokler se ne odstrani mrtvina ni vidno dno razjede. Zato ne moremo določiti prave globine in s tem tudi stopnje ni mogoče določiti. Suha črna in nepoškodovana mrtvina na petah služi kot „naravna zaščita telesa“ in se ne sme odstranjevati.



SUM NA GLOBOKO POŠKODBO TKIVA: GLOBINA NEZNANA

Omejeno območje nepoškodovane kože je vijolične ali kostanjevo rjave barve. Prisoten je lahko tudi mehur, napolnjen s krvjo, zaradi okvare spodnjega mehkega tkiva. Predel poškodbe je lahko boleč, čvrst, mehak, toplejši ali hladnejši v primerjavi z okolnim tkivom.

Globoke poškodbe tkiva se težje odkrije pri osebah s temnim kožnim pigmentom.

Razvoj lahko vključuje tanek mehur nad dnom razjede. Razjeda se lahko razvije naprej, dno je prekrito s tanko suho mrtvino. Napredovanje razjede je lahko hitro in lahko celo pri optimalnem zdravljenju prizadene dodatne plasti tkiva.

